

Illustrations : le pied du SED

Photo N°1: Rétraction paradoxale de l'aponévrose plantaire

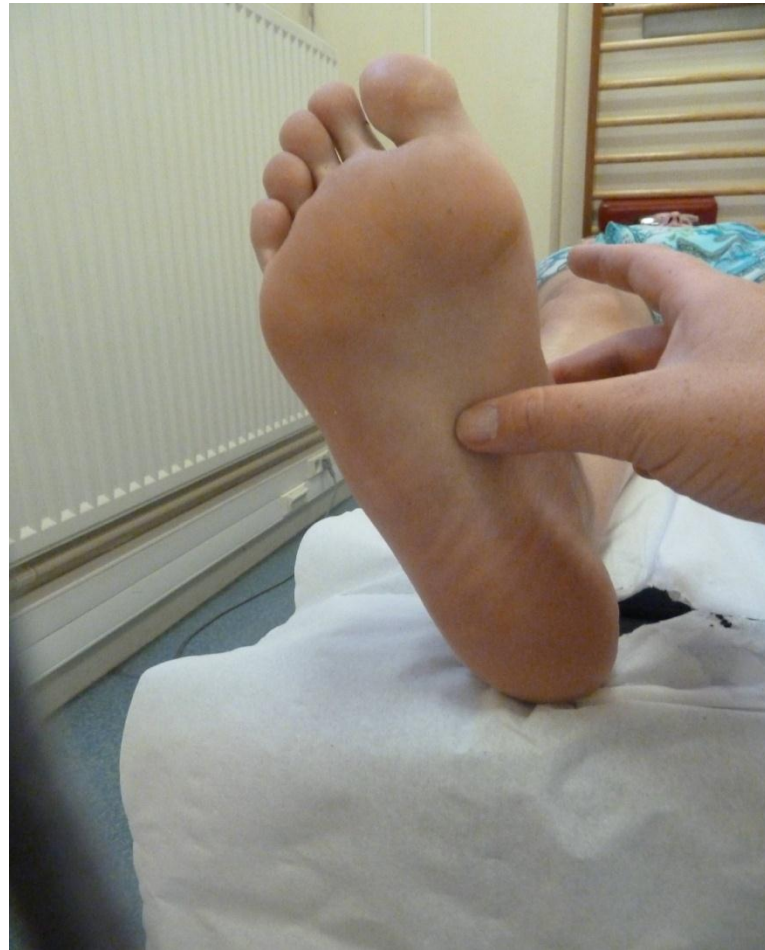

Photo N° 2 : Vue postérieure de pieds d'une personne avec un SED: pas de valgus de l'arrière pied.

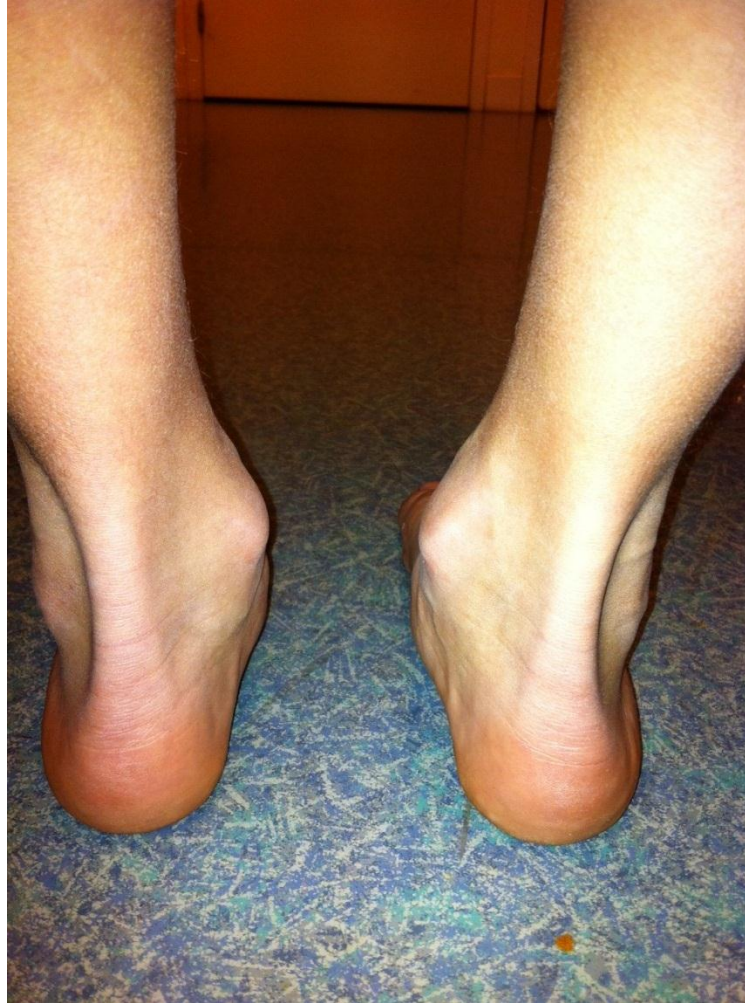

Photo N° 3 : Avant pied plat, Faux pied creux, luxation des péroniers latéraux

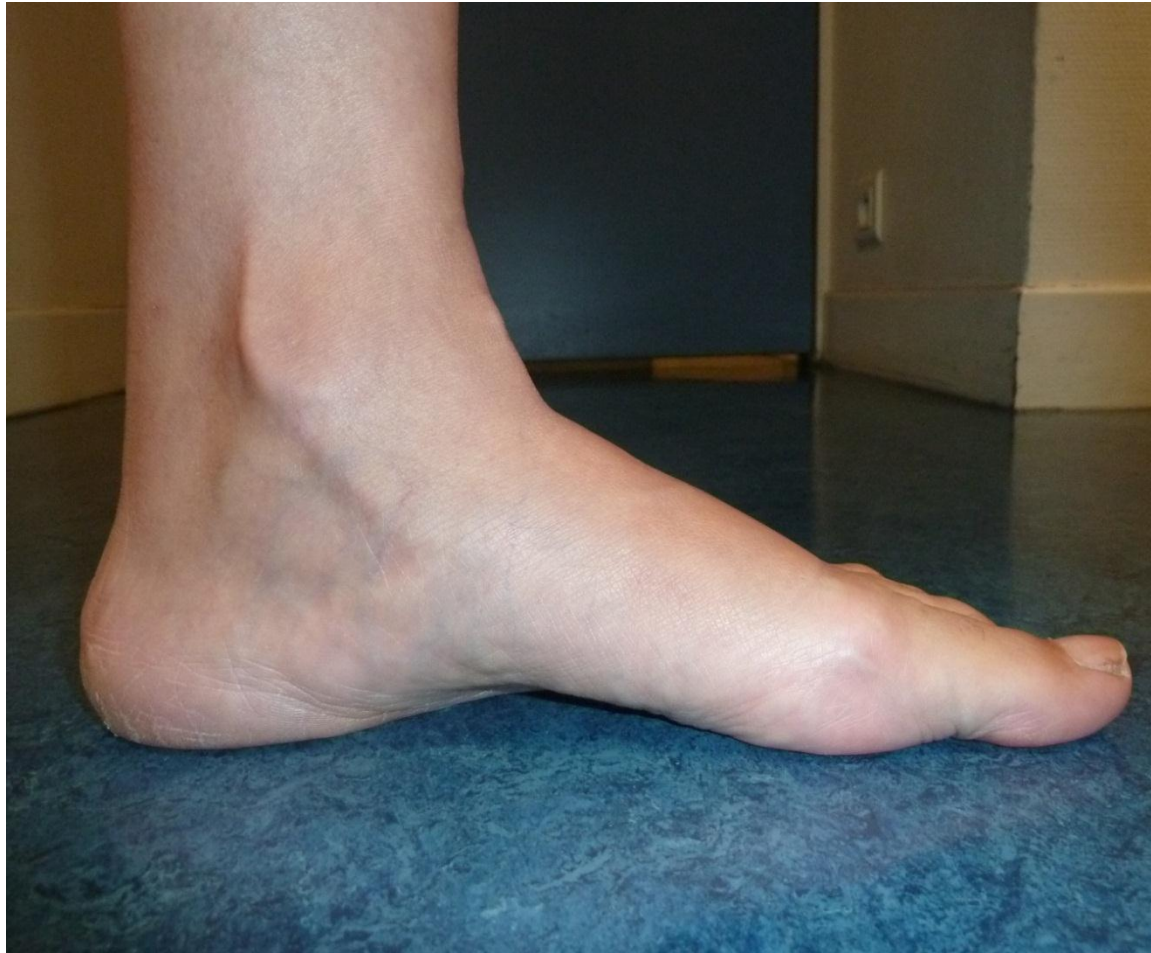

Photo N° 4 : Pied du SED. Examen au podoscope

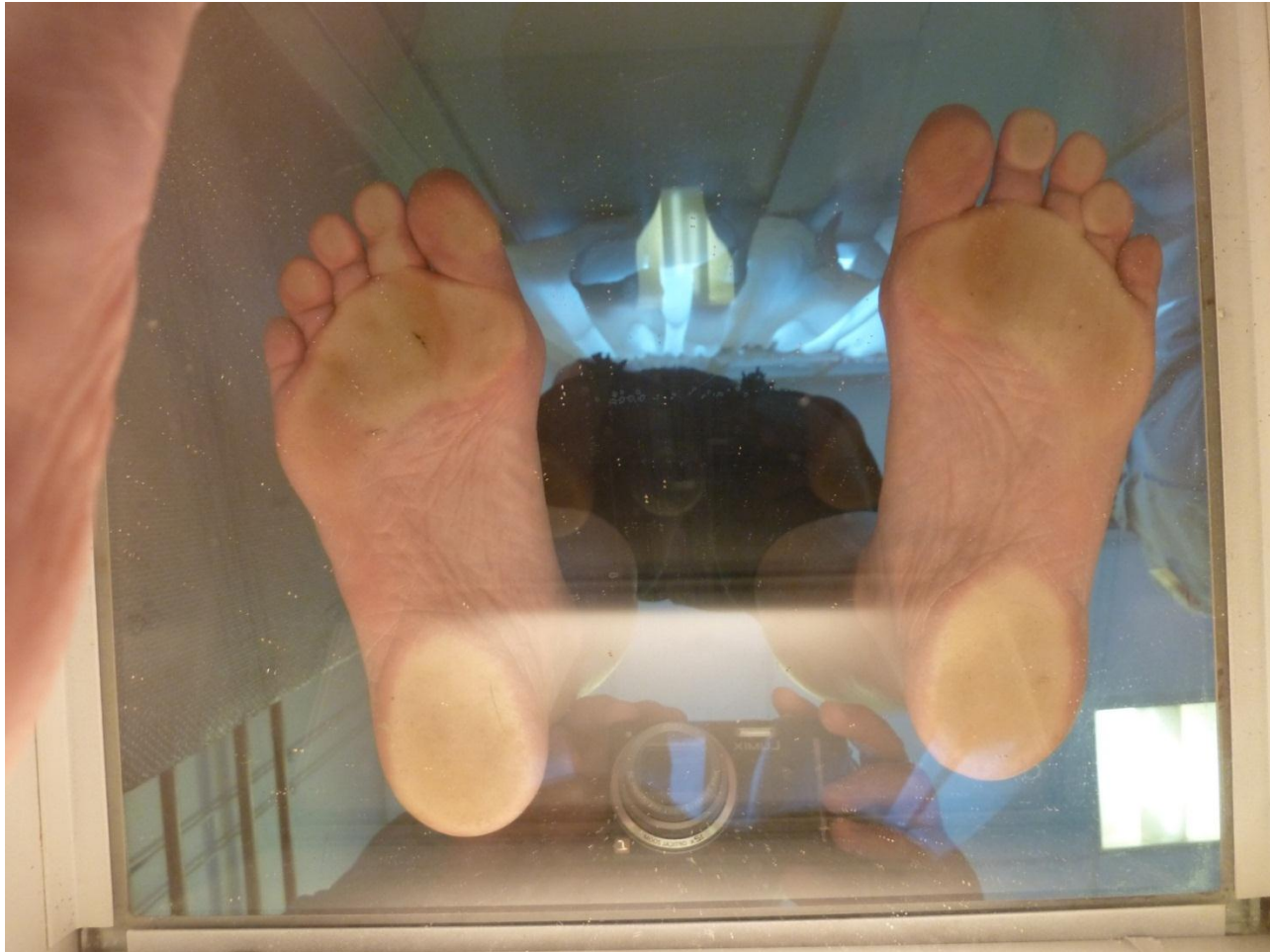

Photo N° 5 : Pied du SED. Empreintes plantaires

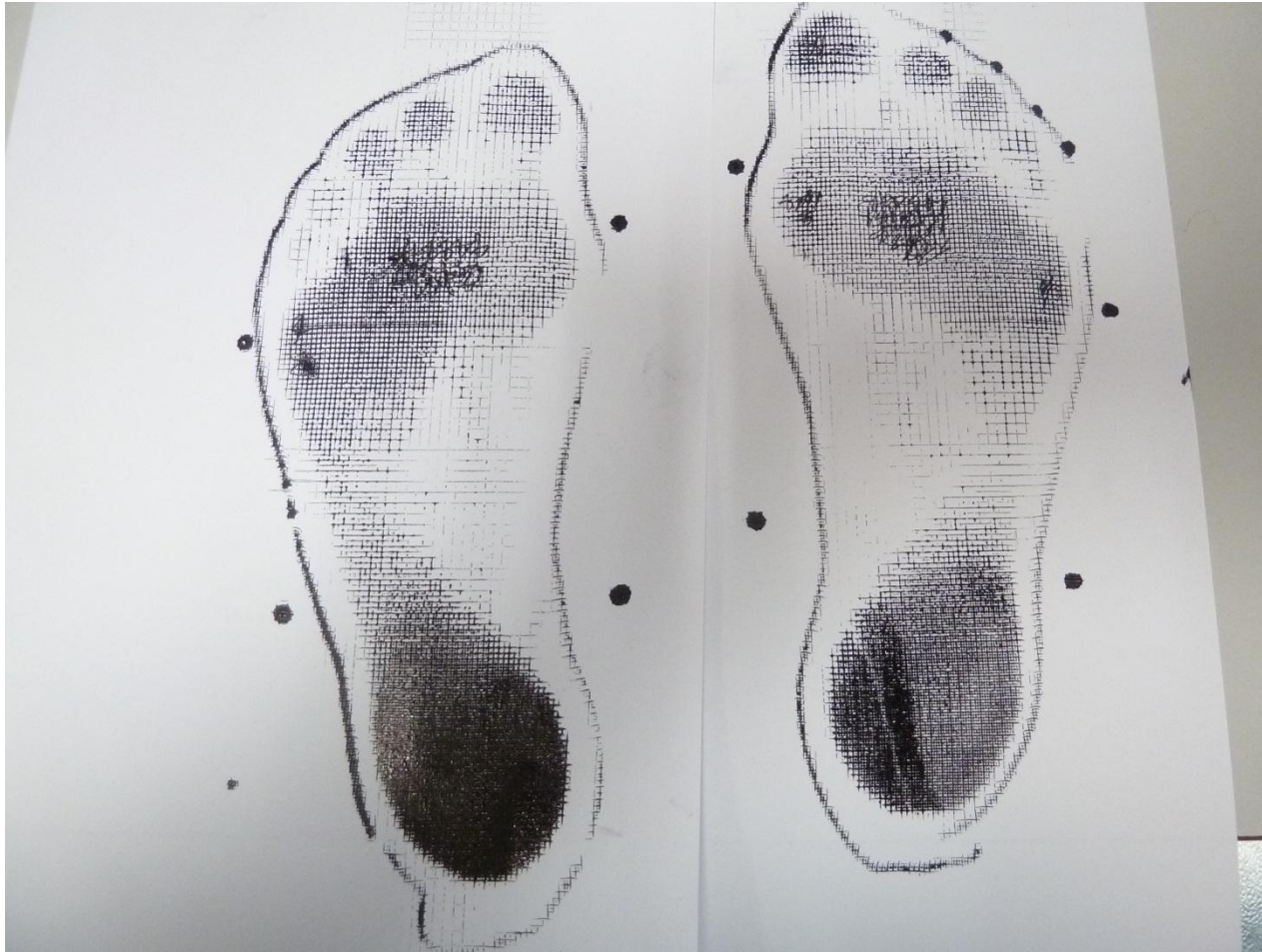

Photo N°6 : Pied de SED : aspect au podo scanner

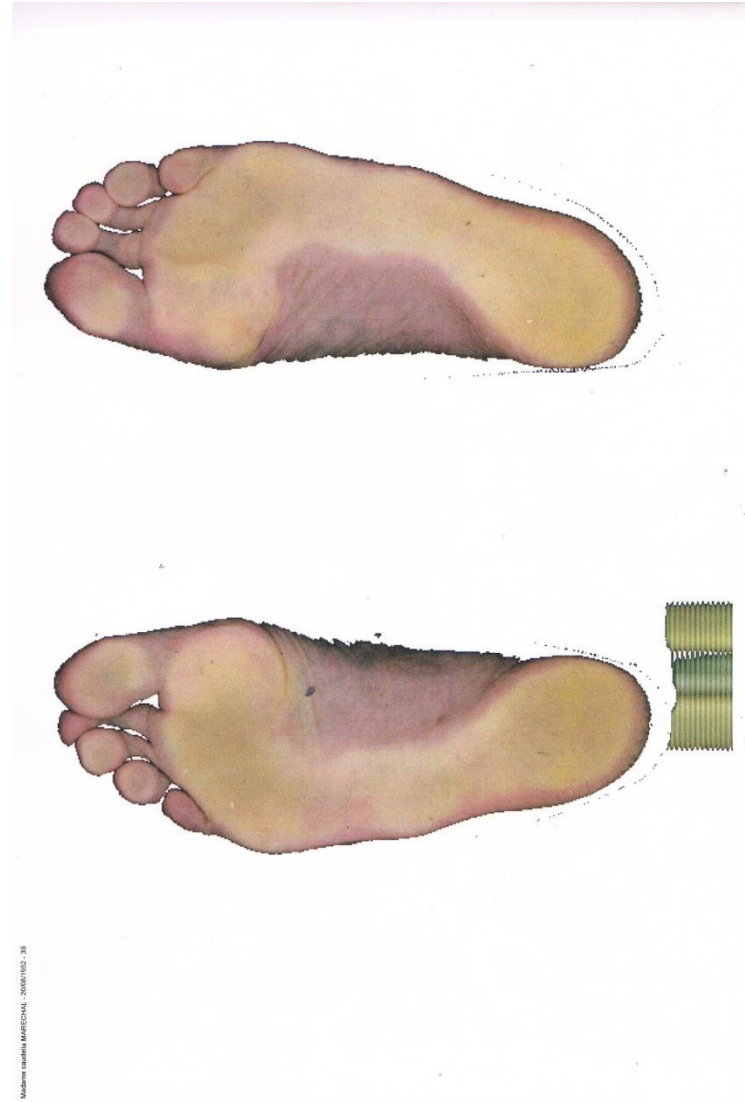


Photo N° 7 : Une rétraction paradoxale des muscles ischio-jambiers est souvent associée à celle de l'aponévrose plantaire.

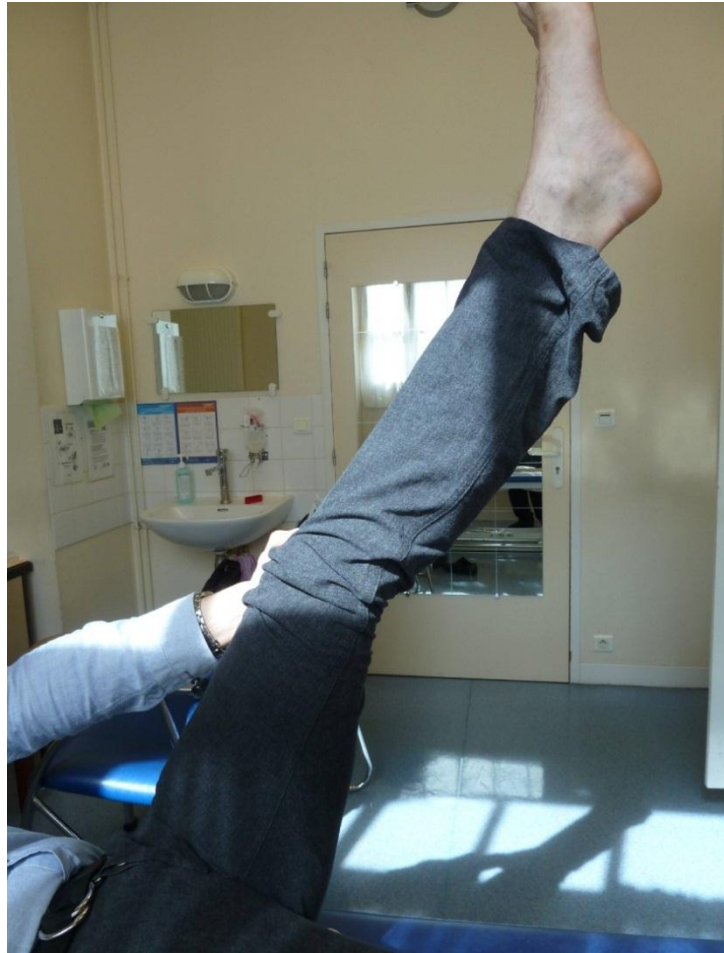


Photo N° 8 : Différents composants de l'orthèse du « pied de SED »

